ここまでできる 最新CT・MRI検査術シリーズ
第６回 部位別の検査の適応 －肝・胆嚢・膵など－

今回は、腹部についての CT と MRI について述べていきます。

肝・胆嚢・膵など

上腹部臓器の腫瘍の検索には CT が第 1 選択になります。

特に慢性肝障害の場合の肝細胞癌検索には造影が必要です。動脈相、門脈相、実質相と分けて撮影することのできるダイナミック造影 CT を行った場合は、エコーや MRI より検出率は高いと思われます。

膵腫瘍もダイナミック造影 CT を行ったほうが検出率が上がります。膵管癌の場合は膵管拡張があれば単純 CT でも異常は指摘できますが、小さい腫瘍は指摘困難です。島細胞種(インスリノーマなど)は血管豊富ですが、膵管拡張はきたさず、また小さいため、造影が必要です。

胆嚢に関しては、CT や MRI よりエコーのほうが情報量は多いと思われます。CT では石灰化しない胆石の指摘は困難です。

胆管に関しては、CT のほうがよいです。胆管、膵管に関しては MR(MRCP)もよい適応になります。

腎は結石疑いの場合は単純 CT でよいですが、腫瘍が疑われる場合あるいはその否定には造影が必要です。

消化管に関しては、内視鏡検査が第 1 選択ですが、肺転移や肝転移の原発巣検索の CT で消化管腫瘍が発見される場合もあります。

以上、広い範囲の検索は CT がよいです。また、エコーと CT いずれも勝る部分と劣る部分があるので、両者を併用し総合判断をしたほうがよい場合が多いと思われます。特に、造影できない場合(喘息や腎機能低下、造影剤アレルギーの場合、患者の拒否など)、エコーと単純 CT でも診断できない場合には範囲を限れば MRI の適応となります。ほとんどの場合はエコーと造影 CT で十分かと考えます。

腹部血管

胸部血管と同様に、単純 CT では外縁は明瞭ですが、血栓や内腔の狭窄を見るには造影 CT が必要です。

MR では、大動脈および主要分枝の内腔に関しては非造影の MRA でも可能です。しかし、血管壁の石灰化は分かりません。また、臓器の検査を同時にはできません。

以下に典型例を示します。※ホームページではカラーでご覧いただけます。

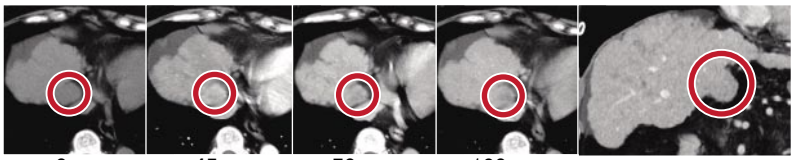

0 sec　45 sec　70 sec　180 sec

肝細胞癌（HCC）：
造影早期で濃染し、造影後期相で黒く抜けた像を示す。

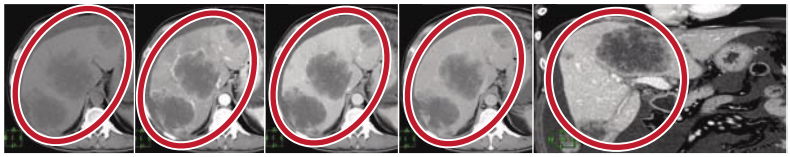

0 sec　45 sec　70 sec　180 sec

肝 meta：
造影全時相を通して、辺縁部分のみ濃染する像を示す。

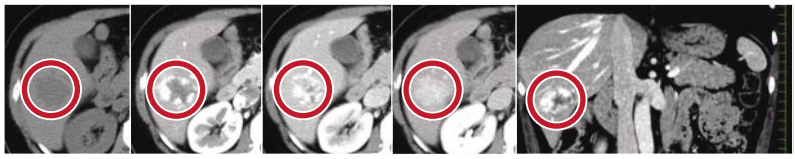

0 sec　45 sec　70 sec　180 sec

肝血管腫：
造影後時間を追うごとに周囲より染まってくる像を示す。

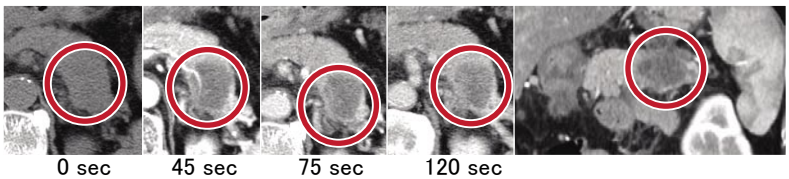

0 sec　45 sec　75 sec　120 sec

膵臓癌：
造影後時間をおいても実質より濃染しない像を示す。

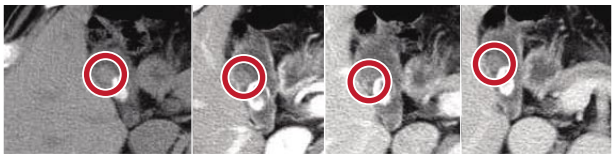

0 sec　45 sec　75 sec　120 sec

胆嚢癌：
造影後、少し濃染する像を示す。

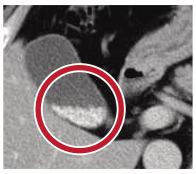

胆石

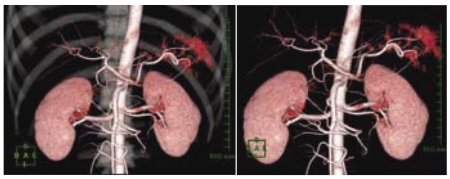

（骨像あり）　（骨像なし）

動脈

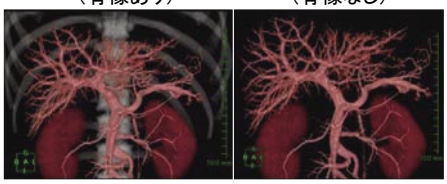

門脈

お問合せ先　広島原対協健康管理・増進センター　☎082-243-2451（代表）8:30～17:00
予約受付先　コールセンター　☎0120-14-7191（フリーダイヤル）8:30～19:30